

①

**चौधरी चरण सिंह विश्वविद्यालय, मेरठ**  
**Ch. Charan Singh University, Meerut**



पत्रांक : सम्बद्धता/1324  
दिनांक : 22/6/2022

सेवा में,  
सचिव/प्राचार्य,  
माहेश्वरम कालेज ऑफ एजुकेशन एण्ड लॉ मैनेजमेंट,  
भैसोड़ा, स्याना, बुलन्दशहर।

महोदय,

कृपया अपने पत्र दिनांक 28.04.2022 का सन्दर्भ ग्रहण करने का कष्ट करें, जिसके द्वारा आपने महाविद्यालय/संस्थान में स्ववित्त पोषित योजना के अन्तर्गत संचालित एल0एल0बी0 (तीन वर्षीय) पाठ्यक्रम में विश्वविद्यालय के पत्रांक सम्बद्धता/356 दिनांक 26.04.2017 के द्वारा अनुमोदित कार्यरत सहायक आचार्य जतिन कुमार, (शैक्षिक योग्यता-एल0एल0एम0, नेट-12), प्रदीप कुमार, (शैक्षिक योग्यता-एल0एल0एम0, नेट-12) एवं डॉ0 आदित्य कुमार त्यागी (शैक्षिक योग्यता-एल0एल0एम0, एल0एल0डी0-14) की समयावधि बढ़ाये जाने का अनुरोध किया गया है।

उक्त के सम्बन्ध में अवगत कराना है कि उत्तर प्रदेश शासन के पत्र दिनांक 13.03.2020 एवं मा0 कार्यपरिषद की आहूत बैठक दिनांक 29.03.2022 के संकल्प संख्या 11 में पारित आदेशों के अनुपालन में महाविद्यालय में स्ववित्त पोषित योजनान्तर्गत जो पाठ्यक्रम, जब तक संचालित रहेगे, तब तक उक्त पाठ्यक्रम में कार्यरत शिक्षकों की सेवाये संतोषजनक रहने तक यथावत रहेगी। शिक्षकों की शिक्षण गुणवत्ता का निर्धारण करने के लिए मूल्यांकन प्रक्रिया निरन्तरता से अपनाया आवश्यक है। असन्तोषजनक सेवा होने की स्थिति में सेवा सम्बन्धी संविदा का विखण्डन करने से पूर्व नैसर्गिक न्याय के सिद्धान्तों का अनुपालन सुनिश्चित करते हुए विश्वविद्यालय के मा0 कुलपति का अनुमोदन प्राप्त किया जाना अनिवार्य होगा।

अतः उत्तर प्रदेश शासन के पत्र दिनांक 13.03.2020 एवं विश्वविद्यालय कार्यपरिषद की आहूत बैठक दिनांक 29.03.2022 में पारित निर्णय के अलोक में उपरोक्त शिक्षकों की सेवा का विस्तारण महाविद्यालय में उपरोक्त पाठ्यक्रम के चलते रहने तक अथवा उपरोक्त शिक्षकों की सेवाएँ संतोषजनक पाये जाने तक किया जाता है।

भवदीय

सहा0 कुलसचिव (सम्बद्धता)  
कृते कुलसचिव

चौधरी चरण सिंह विश्वविद्यालय, मेरठ  
Ch. Charan Singh University, Meerut



पत्रांक : सम्बद्धता/356  
दिनांक 26.4.2017

सेवा में,

सचिव,

माहेश्वरम कालेज ऑफ एजुकेशन एण्ड लॉ मैनेजमेंट,  
भरसाड़ा, स्याना, बुलन्दशहर।

महोदय,

कृपया अपने पत्र दिनांक 26.12.2016 का संदर्भ ग्रहण करने की कृपा करें, जिसके द्वारा आपने संस्थान में संचालित एल0बी0बी0 (तीन वर्षीय) पाठ्यक्रम में चयन समिति द्वारा चयनित निम्नलिखित अभ्यर्थियों को उनके सम्मुख अंकित पदों पर अनुमोदन प्रदान करने का अनुरोध किया गया है, जिनका विवरण निम्नवत है :-

S.N.	Name	Design	Qualification	Univ. Expert
1-	Jatin Kumar	Lecturer	LL.B.,LL.M.,NET (Law 12)	Sh.Satya Prakash NAS College, Meerut Dr. Anjali Mittal, Meerut College, Meerut
2-	Alka	Lecturer	LL.B.,LL.M.,NET (Law 11)	—do—
3-	Sandeep Parasher	Lecturer	LL.B.,LL.M.,NET (Law 14)	—do—
4-	Pradeep Kumar	Lecturer	LL.B.,LL.M.,NET (Law 12)	—do—
5-	Dr.Aditya Kumar Tyagi	Lecturer	LL.B.,LL.M.,LL.D. (Law 14)	—do—

माननीय कुलपति जी के आदेशानुसार स्ववित्त पोषित योजना के अन्तर्गत संचालित एल0बी0बी0 (तीन वर्षीय) पाठ्यक्रम में उपरोक्त अभ्यर्थियों को प्रवक्ता पद पर शासन/यू0जी0सी0/एन0सी0टी0ई0/बी0सी0आई0/एम0सी0आई0/एन0सी0आई0/सी0सी0आई0एम0/ए0आई0सी0टी0 के मानकानुसार एक वर्ष हेतु औपचिक रूप से अनुमोदन इस शर्त के साथ प्रदान किया जाता है कि विश्वविद्यालय द्वारा अनुमोदित प्रवक्ता की मृत्यु/त्यागपत्र/निष्कासन की दशा में विलम्बतम 15 दिनों में विश्वविद्यालय को सूचित किया जायेगा। उक्त के अतिरिक्त संस्थान को यह भी निर्देशित किया जाता है कि उपरोक्त चयनित अभ्यर्थी केवल एक ही संस्थान में कार्यरत रहेंगे, प्रवक्ता के सम्बन्ध में अद्यतन शारानादेशों के प्राविधानों के अनुपालन का उत्तर दायित्व संस्थान/महाविद्यालय का होगा। चयनित अभ्यर्थी के अभिलेखों में यदि कोई अनियमितता पायी जाती है तो उसके विरुद्ध विश्वविद्यालय नियमानुसार कार्यवाही करने के लिए स्वतंत्र होगा।

भवदीय,

सहायक कुलसचिव (सम्बद्धता)  
कृते कुलसचिव



# Maheshwaram

College of Education & Law Management

3

Ref. : MCLB/22/94

Date : 01-08-2022

## घोषणा पत्र

प्रमाणित किया जाता है कि प्रदीप कुमार हमारे संस्थान में 26.04.2017 से सहायक प्राध्यापक (विधि) के पद पर कार्यरत हैं। वर्तमान कार्यकाल के दौरान इनका आचरण उत्तम है। संस्थान इनके उज्ज्वल भवष्य की कामना करता है।

भवदीय


  
JOINT SECRETARY  
Maheshwaram College Of Education  
& Law Management  
Bhensora (Bulandshahr)

Campus : Vill+Post Bhensora, Garh Road, Siyana, Distt - Bulandshahr - 245412

Mo.-8938855524,7895755607,9997908588

Email -[principalmclb@gmail.com](mailto:principalmclb@gmail.com)-

web- [www.maheshwaramlawcollege](http://www.maheshwaramlawcollege)



CONSULTING ROOM NO: 104  
LIST: Cardiology Pr Mohit Datta Gupta - 1000000000  
AVS WEDSAT  
INSTR NO: 2  
ANALYSIS DATE: 10/03/2021

OUTPATIENT RECORD

EHR ID: 21000212010874130

Name: MR. RAMESH CHAND  
Department: Cardiology  
Doc No: 2021/038-0014624  
Date of Registration: 10/03/2021 11:09:00 AM  
Dr. UNDEL DEVE TELHAN  
Billing Type: GENERAL  
Mobile No:  
Address: BURGAPURDI OLD DELHI 00695 NEW DELHI DELHI INDIA

Sex: Male  
NO: RAMESH CHAND  
Age: 55  
Email:  
Occupation: OTHER  
Patient Type: NOS/MTC Prepared  
By: Mr. Rajan Kumar

26/2/22  
10/3/22

19/1/22

20/9/22  
21/5/22

15/11/21

10/3/22

CAD / ZCmpl  
LAD - 100%  
RCA - 100% CTO  
med LUSD  
PTCA to LAD (DES) → 26/4/19

Gynaecomastia  
present

Rx

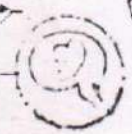- ① Tab Ecospirin (75) 1 tab BS
- ② Tab Replatt (75) 1 tab OP
- ③ Tab Atova (40) 1 tab OP
- ④ Tab Ramipril (5) 1 tab OP
- ⑤ Tab met XL (50) 1 tab OP
- ~~⑥ Tab Escitalopram (5) 1 tab BS~~
- ⑦ Tab Epliprono (50) 1 tab BS  
Epliprono
- ⑧ Kap MU 1 cap OP


10/3/22  
10/3/22

NE

Dr. Narendra Chauhan  
Senior Resident  
Dept. of Cardiology  
GIPMER, New Delhi-110029

K. 3 months





**OUTPATIENT REGISTRATION CARD**

20190000675

Dr. Mohit Gupta 451

Ramesh Chand

Wed/Sat

22 AUG 2020

63/yr

Mobile / Ph. No.: 22/8/20

DATED: PROVISIONAL DIAGNOSIS: Blood Group

INVESTIGATIONS :-  
 HAEMOGLOBIN  
 TLC  
 DLC  
 ESR  
 BLEEDING TIME  
 CLOTTING TIME  
 PLATELET COUNT  
 PROTHROMBIN TIME

EXAMINATION:

Di: CAD - Jamp.

LDL - Pn 100% →

Ren - 100%  
 Cox

ivide low

- URINE (R/M)
- URINE (C/S)
- STOOL (R/E)
- STOOL (OCULT BLOOD)
- MISC
- 12 LIVER FUNCTION TEST
  - S. ALBUMIN / G
  - AST / ALT
  - ALKALINE PHOSPHATE
  - S. PROTEIN / G
  - S. AMYLASE
  - HIV
  - HBsAg
  - ANTI HBc
  - ANTI HCV
- KIDNEY FUNCTION TEST
  - B UREA / S CREATININE
- LIPID PROFILE
  - TOTAL CHOLESTEROL
  - HDL / LDL / TG
- BLOOD SUGAR
  - FASING / RAC / DOM / PP
  - S. ELECTROLYTE
  - X-RAY
  - ULTRASOUND
  - CT SCAN
  - MRI
  - ECG
  - 2D ECHO / DOPPLER
  - TMT
  - HOLTER
  - EEG / EMG
  - Others

Viability - several Infuri tubing

Renal calculi

etc. (handwritten notes)

7) T. Pantoneal  
 Ho (handwritten)

12/9/2020  
 TREATMENT

क्रमांक	वर्गीकृत Empty Remarks	वर्गीकृत Dose/Time	वर्गीकृत का. का. का. Lunch	वर्गीकृत का. का. Dinner
1				
2				
3				
4				
5				
6				
7				
8				
9				
10				

- 1) T. Escopin (75) x →
- 2) T. Depalt (75) x →
- 3) T. Atana (10) x →
- 4) T. Remipil (25) x →
- 5) T. Metol (80) 1 →
- 6) T. (Indee Costo)

3ml

शराय पीना और धूमपान स्वरूप के लिए हानिकारक है

Dr. BHUSHAN SHA  
 DM CARDIOLOGY  
 SENIOR REGISTRAR



$\frac{6}{24} \rightarrow \frac{6}{18}$

add

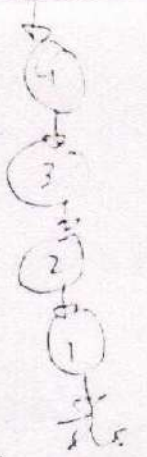NCT - sig 9

RF

ELC. predaceta (6)  $\xrightarrow{\text{Luis}}$  (5)

ELC. torpac (3)

ELC. vigamox (3)  $\leftarrow \text{Edan}$



Cap. In PAR LR 0 0

x 3 days

↓

stop

Rtx lucic (# 32) @ 9 AM

monday

2/1/2

NCT  $\left\{ \begin{array}{l} 13.07 \\ 14.5 \end{array} \right\}$  mmHg.

VFA  $\rightarrow$  6/9

DR RAJENDRA PRASAD CENTRE FOR OPHTHALMIC SCIENCES  
 UIND: 101098543  
 CR No.: R 013176 22  
 Name: MR RAMESH CHAND  
 Age: 45 YR M I.D.M  
 Date: 21/01/2022 09:10:12 AM  
 Ward Name: RPC Bed No: 11  
 Day Care  
 Unit In-charge: Dr. Tapan Datta  
 Unit ID:  
 ACCOUNTS: RS  
 21-8198 202223 101  
 S/O RAM CHANDER  
 Address: 44712 B BLOCK GAZING 1 DURGAPOSTI CHOKI DELHI

आन केन्द्र  
 R OPHTHALMIC SCIENCES  
 दिल्ली - 110029  
 v Delhi-110029  
 GERY CENTRE  
 GE SLIP

ओपीडी सं./OPD No. :

ड कर सं.आर.नं./Day care C.R. No. :

निदान/Diagnosis :

(R)

(L)

Special Investigations :

Surgery :

Phaco + PCWL  
 ↓ LA

#SN60VF



AcrySof™ IQ IOL  
 GTN 00380655093184

+19.5D



Ø: 13.0mm  
 Ø: 6.0mm

SN 25267372 046



2026-09-12



UV & BLUE LIGHT FILTER

Alcon

Treatment :

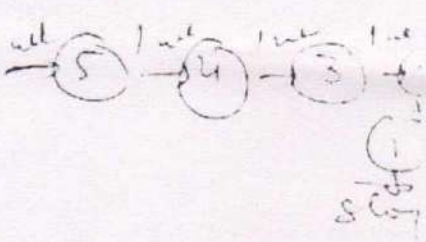
Open Pt B after Bed at 6.00 p

EDD Vigamox TM 000 x 5 days

EDD Predacort (6) 0000000

EDD Trofoc TM 000 x 3 days

tab Havan 1 tab 5 or 6 per



Follow-up :

2 days Tmng. Ender at

Name & Signature

सलाह/Advice :

tension many in wrist 24 at 9.00

- अपनी आंखों को न मलें। धूप के चश्में का प्रयोग करें।  
Do not rub your eyes. Use goggles in sunlight.
- चिकित्सक के निर्देशानुसार नियमित रूप से दवाईयां लेते रहें।  
Put medicines regularly as prescribed.
- दो सप्ताह तक अपनी आंखों को नल के पानी से न धोएं।  
Do not put tab water in your eyes for 2 weeks.
- दो सप्ताह तक भारी वजन उठाने से बचें।  
Refrain from lifting heavy weights for 2 weeks.
- कृपया उपयुक्त निर्धारित समय पर अपने चिकित्सक से अवश्य मिलें।  
Please meet your doctor as and when prescribed above.



DR. M. A. I. ...

Latent has been explained in detail about visual prognosis in R/E

Pt still insistant on R/E Cataract

R/E Cataract & L/A

11 APR 19  
VA  $\left\{ \begin{array}{l} \text{FCCF } \frac{+}{+} \\ 3/60 \rightarrow 6/9P \end{array} \right.$   
NVL  $\left\{ \begin{array}{l} 14 \\ 19 \end{array} \right.$

fundus CDR 0.3:1  
dis. glaucoma  
CDR 0.5:1  
NRF healthy  
mild temporal  
disc pallor

S/O on next  
Thursday


APR 2022  
IOP  $\left\{ \begin{array}{l} 14 \text{ mmHg} \\ 14 \text{ mmHg} \end{array} \right.$   
CCT  $\left\{ \begin{array}{l} \text{STJ} \\ 530 \end{array} \right.$

AR  $\left\{ \begin{array}{l} \text{23/4/22} \\ 7-30AM \\ \text{Dr. S. Khan} \\ +25 +1c \times 129^\circ \end{array} \right.$

ARV  $\left\{ \begin{array}{l} \text{L} \text{ Cx } \text{L/A} \\ \text{VA } \left\{ \begin{array}{l} \text{FCCF } \frac{+}{+} \\ 6/60 \rightarrow 6/12P \end{array} \right. \end{array} \right.$

चक्षुः ईश्वरीय सर्वश्रेष्ठ उपहार है जिनका मनुष्य जीवन में दान करना परमश्रेष्ठ है।  
इनकी पूर्ण रक्षा कीजिए ताकि ये आपकी रक्षा कर सकें।  
Eyes are God's most precious gift to man kind. Take full care of them  
So that they can take care of you

ब. रो. वि. कार्ड  
O.P.D. Card



धूम्रपान व शिव  
Section and Day IV  
सोमवार व बुधवार  
& Thursday

कैबिन नं.  
Cabin 1

डा० र.  
ड० भ.  
Dr. Ra  
A.I.I.N


UHI ID: 102...  
Date: 2016005009...  
H. MOON CHAND  
Dr. RAJ CHANDER

RPC OPD-Dr. Raju Prasad  
Unit-IV  
Room No.: 32

शेरा का एकक  
Ihota's Unit

Address: 144932, D. P. S. ROAD, DURGAPUR CHOKE, DELHI  
Mobile: 8527243188

पता  
Address



दिनांक DATE	निदान DIAGNOSIS
	<p>उपचार Treatment</p> <p>C/O - DOV (C/E) (R&gt;&gt;L) (R&gt;L) (L&gt;R)</p> <p>No systemic illness</p> <p>(C/E)</p> <p>WNL.</p> <p>Urs - IMC NCV</p>
	<p>(#8) Neuroptical clinic specimen</p>

116  
Dilate  
C. Kopac  
Adv:  
4/27/14  
13/8

VA  
6/60  
6/

fm  
CDR=0.5  
NAR 100%  
Linf  
FR  
CDR=0.4  
NAR 100%  
FR

NCT  
CCT 583/555/M

कृपया इस कार्ड को सुरक्षित रखें तथा अस्पताल में दिखाने के समय हर वक्त साथ लायें।  
Kindly keep this Card safely and bring it on your follow-up visits.

१. धूम्रपान निषेध २. कूड़ा कर्कट केवल कूड़ेदान में ही डालें ३. धूकिये नहं

विनांक - Date

उपचार - Treatment

15 MAY 2017

VA (L) - 6/18  $\xrightarrow{PH}$  6/9

(Eg) Refraction + near add

AR <  $+0.25 / -0.75 \times 72^\circ$   
 $-5.00 / -0.75 \times 110^\circ$

Acc < No Acceptance - FCCF  
 $-5.00 / -0.75 \times 110^\circ - 6/12$

Near Add +2.50 DS R/E - N6

नेत्र ईश्वरीय सर्वश्रेष्ठ उपहार है जिनका मनुष्य जीवन में दान करना परमश्रेष्ठ है।

इनकी पूर्ण रक्षा कीजिए ताकि ये आपकी रक्षा कर सकें।

Eyes are God's most precious gift to man kind. Take full care of them

So that they can take care of you

वि० कार्ड

दृष्टि

Section and Day IV

कमरा नंबर  
Cabin No.

Dr. Rajendra Prasad Centre for Ophthalmic Sciences

वृहस्पतिवार  
& Thursday

UHID: 102098543

Date: 05/09/2018

Dept. No. 20160050099463

RPC OPD-Dr. Tanu Dada

RAMESH CHAND

61Y.M

Unit-IV

MON. THU

S/O: RAM CHANDER

Room No.: 32

Address: 1449/12, B BLOCQ GALI NO 1 DURGAPURI CHOKE, DELHI.

टा का एकक  
iota's Unit

INDIA

Mobile: 8327240188



पता  
Address

यु एच  
UHII

दिनांक DATE	निदान DIAGNOSIS	उपचार Treatment
05 SEP 2018	R/E 0.8:1, dex lalla NCT < 13/15 mmHg	
15	0.4:1, NRM healthy VA glasses	FCCE + 6/18 → NFI
	<del>R/E Cataract</del>	<del>Pre x 3months</del>

कृपया हम कार्ड को सुरक्षित रखें तथा अग्नताल में दिखाने के समय हर वक्त साथ लायें।  
Kindly keep this Card safely and bring it on your follow-up visits.

१. घृषपान निषेध २. कड़ा कर्कट केवल कूड़ेदान में ही डालें ३. थूकिये नहीं

Booking Time: 13.12.21  
Sample Collect: 28.05.2021 15:00:14  
Sample Received: 28.05.2021 15:09:15  
Reported On: 30.05.2021 12:02:58  
Print Date & Time: 30.05.2021 12:03:20



**TEST REPORT**

Date: 28/05/2021 Patient ID: 10216921 Mob: 7982841171  
Name: Mr. SHRI RAMESH CHANDRA Age: 85 Yrs Gender: Male  
ID / PASS : 10216921 / 2F05F5C0 D.O.B.:  
Refd by: Dr. NAVEEN CHAND GAUR

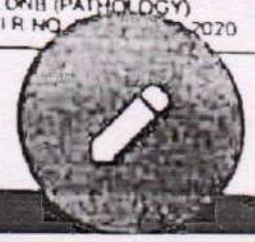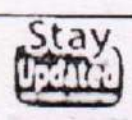**F.N.A.C & CYTOLOGY - TEST REPORT**

**INVESTIGATION** : Fine Needle Aspiration Cytology From Left Chest Swelling  
**MICROSCOPIC** : Smear show tightly cohesive sheets & clusters of ductal epithelial cells.  
in a background of lipoproteinaceous material.  
No atypia  
**NOTE** : Slides Dispatched / Enclosed with Report.

— End of Report —



*Priya Jain*  
DR PRIYA JAIN  
MD DNB (PATHOLOGY)  
NCIR NO. 2020





# Kalawati Diagnostic Centre

(A Unit Of Kalawati Lifecare Pvt. Ltd.)

Near Mistral Hospital  
Nadral Ga  
KASGANJ - 20712  
Ph: 05744-24700  
Mob: 895489474

PT. NAME: - MR. RAMESH CHANDRA-RAM CHANDRA  
REF BY: - DR. N C GAUR MS  
AGE/SEX: - 65 Y/M  
DATE: - 12.06.2021

## ULTRASOUND WHOLE ABDOMEN

### C/O—Pain in Abdomen.

**LIVER** is normal in size, outline and echotexture. No focal lesion seen. Hepatic vein and its tributaries are normal. IHBR are not dilated. CBD and portal vein are normal in caliber.

**GALL BLADDER**- well distended, lumen is echo free. Wall thickness is normal.

### KIDNEYS:

**RIGHT KIDNEY**- normal position, contour and parenchymal echotexture. Cortico medullary differentiation is maintained. Few calculi of largest size (13.4mm) seen in Rt. Kidney

**LEFT KIDNEY**- normal position, contour and parenchymal echotexture. Cortico medullary differentiation is maintained. No calculus/hydronephrosis seen

**SPLEEN**- is normal in size, outline and echotexture. Splenic vein is normal.

**PANCREAS**- is normal in size, outline and echotexture. Main pancreatic duct is not dilated

**URINARY BLADDER**- is partially filled


**PROSTATE** - is (61.0cc) moderately enlarge in size with median lobe (11.0mm) protruded into the bladder base.

### IMPRESSION:- SONOLOGICAL STUDY REVEALS.

- ❖ RT. NEPHROLETHIASIS (RENAL STONE).
- ❖ MODERATE PROSTATOMEGALY with MEDIAN LOBE HYPERTROPHY.
- ❖ OTHER ABDOMINAL ORGAN APPEARS NORMAL.

ADV: - FOLLOW UP.

**MINDY/CORREDATE/CLINICAL**

  
Dr. PRANAV BHARTIYA  
MBBS, MD (RADIODIAGNOSIS)  
(CONSULTANT RADIOLOGIST)

DR. N C GAUR MS  
(SONOLOGIST)

Facilities : C.T. SCAN, Ultrasonography, Digital X-Ray, Advance Pathology

All Test have technical Limitations, Collaborative Clinical/Pathological Interpretation is Indicated. In Case of Disparity, Test Should be Repeated Immediately. Reports are to be Interpreted by Qualified Medical Specialist. In Case of any discrepancy due to machine error or typing error. Please get it rectified immediately. NOT VALID FOR MEDICO LEGAL PURPOSE. IN CASE OF ANY DISPUTE THE Jurisdictions will be Kasganj Court.

\* कृपण परीक्षण करना व करवाना दोनों ही कानूनी अपराध है।