

राष्ट्रीय ग्रामीण स्वास्थ्य मिशन

बाबू बनारसी दास राजकीय चिकित्सालय



बुलन्दशहर
बाह्य रोगी टिकट



(केवल पन्द्रह दिनों के लिए मान्य)

पंजीकरण संख्या..... दिनांक.....
रोगी का नाम..... आयु वर्ष..... लिंग.....
पिता/पति का नाम श्री Pallvingwal wife
पता.....
रोग.....

दिनांक..... उपचार.....

8 SEP 2021
- known case of cervical spondylitis
- Acute pain in cervical area
- Occasionally vertigo.
- Ref to Neurologist for further management

Kapoor
08/9/2021

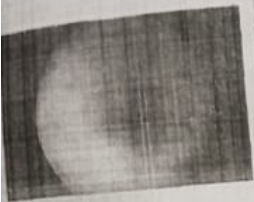1. कोरोना वायरस से बचें-स्वस्थ एवं सुरक्षित रहें।
2. समय से दें, एक्स के बचें।
3. गर्ह में सड़का-सड़की का पता करना वैध कानूनी है।

★ खुले में शौच ना करें,
शुभ्रा शौचालय का प्रयोग करें,
'स्वच्छता अपनाये - बीमारी भाग्ये'!

सूचना : बाबू बनारसी दास, बोग, 254096

PATIENT NAME: DR. PALLAVI
 Patient ID: DR. PALLAVI_SS769
 AGE/GENDER: 35/Female
 Referred By: SURI MEDICAL CENTER
 DATE: 07/Jul/15
 CRD No:

ESOPHAGO-GASTRO-DUODENOSCOPY: REPORT



PROCEDURE: UPPER GI ENDOSCOPY
 INSTRUMENT USED: EG-250 FP with 2200 Fujii processor
 PREMEDICATION USED: Xylocaine viscous, Spray 15%, Inj, Midazolam
 INFORMED CONSENT TAKEN

ESOPHAGUS

Mucosa is smooth and pink with no ulcer or erosion.
 No stricture, polyp or tumor seen.
 There are no esophageal varices.
 Gastro-esophageal junction is located at 37 cm from incisors teeth.
 No evidence of hiatus hernia.



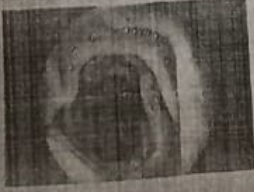STOMACH

Fundus: Normal mucosa. No varices. Small amount of residue present.
 Body: Normal mucosa. Normal folds and distensibility.
 Antrum: No ulcers. No erosions present.
 Pylorus: Normal, centrally placed. No deformity.



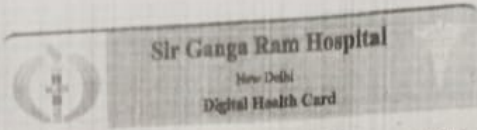
DUODENUM

First (D1) and second part (D2) examined.
 No blood in the lumen.
 There is no suggestion of ulcers, erosions, diverticulum or duodenal scarring.
 No nodularity, tumor or polyp seen.
 Mucosal folds in D2 are normal at endoscopy.



IMPRESSION: NORMAL UGI ENDOSCOPY UPTO D-2


Dr. Sanjay Kumar Soni
 MD, DM, FIACM, FIMSA, FICP, FACG
 Senior Consultant Gastroenterologist



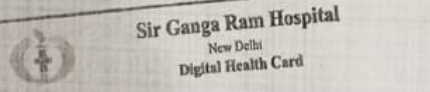
Sir Ganga Ram Hospital

New Delhi
Digital Health Card

PALLAVI AGARWAL
Hospital ID: 2186266



In case of loss or physical damage, new card charges would be Rs. 150/-



Sir Ganga Ram Hospital

New Delhi
Digital Health Card

INSTRUCTIONS

- This card is valid for 3 years.
- Valid for Hospital Treatment Only
- Digital Health will provide following services

- Health App
- e-Pharm
- Online payment
- Automated Check-in
- Queue Management
- Access Medical Records

- Ganga Vidya Admix
- Responder Services
- Lab Order / Refill
- Audio / Video Educational Content
- Easy Access to Doctor

24 X 7 SERVICES

- Emergency
- Pharmacy
- Blood Bank
- Diagnostics

Emergency Contact: +91-011-25750000 +91-011-42254000

District Judge, G
08 07

राना हॉस्पिटल



(A Unit of Rana Health Care Pvt. Ltd.)
 U.P. Govt. Approved Hospital Reg. No. RMEE1901808
 दिल्ली रोड, भूड, बुलन्दशहर-203001 (उ०प्र०) ☎ 05732-298728 # 8191002002
 Visit us at : ranahospitalbhr.in, E-mail : ranahospitalbhr@gmail.com

Date 05/10/21

Name of Patient Mr. Pallavi Age _____ Gender _____ RH _____

- डॉ. सुबोध सुमनर ठाकुर
M.B.B.S. M.D. (Medicine)
Reg. No. 1098 (UPCI)
आन्तर, श्वस, फेफड़े, मूत्र,
शुक्र व स्त्रीय रोग विशेषज्ञ
सुझाव एवं परीक्षण पूर्ण अवकाश
- डॉ. ललित सुमनर ठाकुर
M.B.B.S. M.S.
Reg. No. 10728 (UPCI)
आन्तर व शरीररक्षक विशेषज्ञ
सुझाव एवं परीक्षण पूर्ण अवकाश
- डॉ. शीतलानी अशोक
M.B.B.S. M.S. (Dent. Medicine)
Reg. No. 4288 (UPCI)
शुक्र व स्त्रीय
सुझाव एवं परीक्षण पूर्ण अवकाश
- डॉ. शिबील चौधरी
M.B.B.S. D.D.O.
Reg. No. 10008 (UPCI)
शुक्र व स्त्रीय विशेषज्ञ
- डॉ. अश्विनीका सिंघ
M.B.B.S. D-Orth. Mch. (Ortho)
Reg. No. 10000 (UPCI)
हड्डी रोग विशेषज्ञ
सुझाव एवं परीक्षण पूर्ण अवकाश
- डॉ. जयपाल चौधरी
M.B.B.S. M.S.
Reg. No. 10000 (UPCI)
आन्तर, श्वस रोग विशेषज्ञ
सुझाव एवं परीक्षण पूर्ण अवकाश
घर: 9.00 से 11.00 बजे तक
- डॉ. शशीकांत शु. बेहरोल
M.B.B.S. MD. DM-Neurology
Reg. No. 27913
शुक्र व स्त्रीय रोग विशेषज्ञ
सुझाव एवं परीक्षण पूर्ण अवकाश
घर: 2 से 4 बजे तक
- डॉ. बीजू शिवान दिव्यदर्शन
Cardiovascular Surgeon
Reg. No. 10000 (UPCI)
हृदय रोग
सुझाव एवं परीक्षण पूर्ण अवकाश
घर: 11.30 से 1.30 बजे तक
- डॉ. जयकांत सुनील हरीशोनी
M.B.B.S. M.D. (Pathology)
Reg. No. 10001 (UPCI)
शुक्र व स्त्रीय रोग
घर: 9.00 से 4.00 बजे तक
- डॉ. शिवेश कुमार
M.B.B.S. M.S. DNB. Urology
Reg. No. 6750 (D.M.C.)
शुक्र व स्त्रीय रोग विशेषज्ञ
- डॉ. स्वरोज्य सिंघ
S.O.S. M.D.A.
Reg. No. 1361 (UPCI)
शुक्र व स्त्रीय रोग विशेषज्ञ
सुझाव एवं परीक्षण पूर्ण अवकाश
- डॉ. प्रियंका साधव
B.P.T. M.I.A.P.
Reg. No. 4547 (C.A.P.)
शुक्र व स्त्रीय रोग विशेषज्ञ

From abdomen

P
 T Microbil 200 (B) 50
 T mehusyl 400 (M)
 T Mafena 1000 (B) 50
 T E-rof 40 (B)
 Amp Ulfel 375 (M).
 Cep. Daxac 100
 X's tone
 05/10/21

शुक्र व स्त्रीय रोग विशेषज्ञ
 सुझाव एवं परीक्षण पूर्ण अवकाश
 घर: 10 बजे से दोपहर 2 बजे तक
 रात 8 बजे से रात्रि 8 बजे तक

CALL FOR DIALYSIS APPOINTMENT : 07535049040

- | | | | | | | | | | | | |
|-----------------|----------------------|---------------------|---------------------|----------------|-------------------|-------------|-------------------|-----------|----------|----------------------|---------------------|
| Hb% | TLC/DLC | ESR | Ab Eosinophil Count | Sugar FIPPIR | PCV | CBC | Mantoux Test | MP | QBCMP | MP Card | Widal Test |
| Typhoid-IgG/IgM | GBP | Platelet Count | Blood Urea | Sr. Creatinine | S.Sodium | S.Potassium | Sr. Billirubin | Sr. SGOT | Sr. SGPT | | |
| Sr. Uric Acid | Sr. Calcium | RA Titre | Sr. Amylase | Sr. Lipase | Sr. IgE level | HbA1c | HBs Ag | HCV | HIV Test | Vit. B ₁₂ | Vit. D ₃ |
| Blood Group | Total Lipid Profile | Sr. Cholesterol | Sr. Triglyceride | CPK | CPKMB | Urine R/M | Urine for Ketones | Urine C/S | | | |
| Sodium, For AFB | Kidney Function Test | Liver Function Test | VDRL | T3, T4, TSH | USG Whole Abdomen | USG Obs. | X-Ray Chest PA | | | | |
| ECG | 2D Echocardiography | TMT | D-Dimer | CRP | | | | | | | |

राष्ट्रीय ग्रामीण स्वास्थ्य मिशन

बाबू बनारसी दास राजकीय चिकित्सालय



बुलन्दशहर



बाह्य रोगी टिकट

(केवल पन्द्रह दिनों के लिए मान्य)

पंजीकरण संख्या..... दिनांक.....
रोगी का नाम..... 76282 आयु 46 वर्ष..... लिंग.....
पिता/पति का नाम श्री. ~~बनारसी दास~~.....
पता.....
रोग.....

दिनांक	उपचार
--------	-------

25 MAR 2021

history of febrile
fever @ Kan

Refer to higher
centre for
diagnosis &
treatment

1. कोरोना वायरस से बचें-स्वस्थ एवं सुरक्षित रहें।
 2. संयम से रहें, एड्स से बचें।
 3. गर्भ में लड़का-लड़की का पता करना गैर कानूनी है।
- मुद्रक : प्रगल्भ आर्गनाईट प्रेस, फोन : 254896

★ खुले में शौच न करें,
इयेका शौचालय का प्रयोग करें,
"स्वच्छता अपनाये - बीमारी भगाये"

राना हॉस्पिटल



(A) Unit of Rana Health Care Pvt. Ltd.)

U.P. Govt. Approved Hospital Reg. No. RMEE1901808

दिल्ली रोड, भुइ, बुलन्दशहर-203001 (उ०प्र०) 05732-298728 # 8191002002

Visit us at : ranahospitalbsr.in, E-mail : ranahospitalbsr@gmail.com

05/10/21
Date

Name of Patient Mrs. Pallavi Agrawal Age: 41 / Gender F RH:

डा. सुनेश कुमार ठाकुर
M.B.B.S, M.D. (Medicine)
Reg. No. 13884 (U.P.C.)

अन्तर, हृदय, फेफड़े, यकृत,
श्वेत तन्तु रोग विशेषज्ञ

डा. लोचन सुन्दर ठाकुर
M.B.B.S, M.S.
Reg. No. 14330 (U.P.C.)

अन्तर व शिरोरोग विशेषज्ञ
श्वेत तन्तु रोग

डा. जीवन्त अग्रवाल
M.B.B.S, M.D. (Gold Medalist)
Reg. No. 13998 (U.P.C.)

श्वेत तन्तु रोग विशेषज्ञ

डा. शिवशंकर शर्मा
M.B.B.S, D.O.G.O.
Reg. No. 14002 (U.P.C.)

श्वेत तन्तु रोग विशेषज्ञ

डा. अनिल कुमार सिंह
M.B.B.S, D-Orth. Mch. (Ortho)
Reg. No. 14029 (U.P.C.)

हड्डी रोग विशेषज्ञ
श्वेत तन्तु रोग

डा. जयपाल शर्मा
M.B.B.S, M.S.
Reg. No. 14102 (U.P.C.)

अन्तर, यकृत, श्वेत तन्तु रोग विशेषज्ञ
श्वेत तन्तु रोग

डा. लज्जा कुमारी शर्मा
M.B.B.S, M.D. (Dermatology)
Reg. No. 13910

श्वेत तन्तु रोग विशेषज्ञ

डा. मीनू शिवम शर्मा
General Surgeon
Reg. No. 14000 (U.P.C.)

हृदय सर्जन

डा. सुष्मा कौशिक शर्मा
M.B.B.S, M.D. (Radiology)
Reg. No. 14021 (U.P.C.)

श्वेत तन्तु रोग विशेषज्ञ

डा. शिवशंकर शर्मा
M.B.B.S, M.S. (D.M. Leishy)
Reg. No. 13982 (U.P.C.)

श्वेत तन्तु रोग विशेषज्ञ

डा. लक्ष्मण सिंह
B.S. M.D.A.
Reg. No. 13985 (U.P.C.)

श्वेत तन्तु रोग विशेषज्ञ

डा. शिवशंकर शर्मा
B.P.T. M.A.P.
Reg. No. 14001 (U.P.C.)

श्वेत तन्तु रोग विशेषज्ञ

श्वेत तन्तु रोग विशेषज्ञ का समय :
रा. 10 बजे से दोपहर 2 बजे तक
श. 9 बजे से रा. 8 बजे तक

P

Dr. Pantop 10 Stal-7
Dr. Anshu 11 Stal-7

Adv
Case, LFT, Sr Amylase, ~~(Hb)~~
100% *[Signature]*

[Signature]
05/10/21

T Udyono 150 180 C

CALL FOR DIALYSIS APPOINTMENT : 07535040040

T/C/DLC	ESR	Ab Eosinophil Count	Sugar F/PP/R	PCV	CBC	Mantoux Test	MP	QBCMP	MP Card	Widal Test
Uric Acid	GBP	Platelet Count	Blood Urea	Sr. Creatinine	S.Sodium	S. Potassium	Sr. Bilirubin	Sr. SGOT	Sr. SGPT	
Blood Group	Total Lipid Profile	Sr. Cholesterol	Sr. Triglyceride	CPK	CPKMB	Urine R/M	Urine for Ketones	Urine C/S		
Iron	Fc-A/B	Kidney Function Test	Liver Function Test	VDRL	T3, T4, TSH	USG Whole Abdomen	USG Obs.	X-Ray Chest PA		



Prof Anil Arora

DM (GASTRO), AIIMS, FRCP (EDINBURGH), FRCP (LONDON)

Director

INSTITUTE OF LIVER GASTROENTEROLOGY & PANCREATICO BILIARY SCIENCES

Sir Ganga Ram Hospital

Visiting Fellow, Queen Elizabeth Hospital Birmingham (U.K.)

www.dranilkumararora.com

31/10/2021 Mrs Pallavi Agrawal Q411f

Addition District Judge

Bijoor

1/0

Recent findings

May 2011

Oct 2011

Jan 2012

Nov

June 2012

2013-14 - No

2015

2016 Sept

Oct 2016 - Food allergy

? Recent

Pancreas

2M

? Small

bowel

obstruction

ELIS

CAP Endoscopy

W 1192

Mr Zolito

Dr Ravi Sundiger

MRCGP

S. Chandra

STG

CECI - Medical

Clinics: Sir Ganga Ram Hospital Pvt. O.P.D. Room No. F-92, 1st Floor 10 a.m. - 2 p.m. (Mon. - Fri.)

Phone: 011-42254000, 42251700, 25750000
Noble Medicare C-28/62 A, Janakpuri, New Delhi-58 Tel: 011-45523385, 9350810732, 8860845850
9.00 a.m. - 9.00 p.m. & 8.00 p.m. - 9.00 p.m. (Mon. - Fri.)

NAME : Mrs. Pallvi

AGE : Y/F

REF BY : Dr. Deepak K. Agarwal

DATE : 08/07/2015

ULTRASOUND UPPER ABDOMEN
(PNDT/AUTH/369/2015)

LIVER

* Liver is normal in shape and size with normal echogenicity. Intra hepatic biliary radicals are not dilated. No focal lesion.

GALL BLADDER

* Gall bladder is normal in size & shape with anechoic lumen. Gall bladder wall is normal in thickness. No calculus or mass seen.

CBD

* CBD is normal with anechoic lumen.

PANCREAS

* Normal in size, shape and echogenicity. Pancreatic duct is not dilated. No focal lesion seen.

PORTAL VEIN

* Normal in size.

SPLENIC VEIN

* Normal in size.

SPLENO-PORTAL AXIS
SPLEEN

* Patent
* It is normal in size, shape & echogenicity. No focal lesions. No collaterals at splenic hila.

KIDNEY

Both kidney are normal in shape and size. Cortico-medullary differentiation is maintained. Pelvicalyceal system not dilated. Cortical echoes are normal. No focal lesions.

- ◆ No evidence of free fluid.
- ◆ No evidence of retroperitoneal lymphadenopathy.

IMPRESSION

NORMAL ULTRASONOGRAPHIC FINDINGS.

Dr. Suhail Ahamad, M.D.
Formerly S.R., S.G.P.G.I., Lko.,

Gonda

**VEERANGANA AVANTI BAI MAHILA HOSPITAL
LUCKNOW**

Ultra Sound Department

Name Dr. Pallavi Agaswal

Age 36y / female

Ward No. / OPD No. _____

Date 13/1/2017
Xray - P.N.S

Upper Abdomen :

Xray OMV (PNS)

- Frontal sinuses are normal
- Maxilla of Maxillary sinuses. More on Lt. side
- Mild deviation of nasal septum

Lower Abdomen :

Turbinates hypertrophy

Imp: ? Maxillary sinusitis

Xray Cervical spine (lat)

Early slipping changes of C5-C7 vertebrae

Imp: - Early degenerative changes

District Judge, Gonda

384800483

राष्ट्रीय ग्रामीण स्वास्थ्य मिशन

बाबू बनारसी दास राजकीय चिकित्सालय



बुलन्दशहर
बाह्य रोगी टिकट



(केवल पन्द्रह दिनों के लिए मान्य)

पंजीकरण संख्या..... दिनांक.....
रोगी का नाम..... आयु..... वर्ष..... लिंग.....
पिता/पति का नाम श्री. Pallvingwal 41y/E
पता.....
रोग.....

दिनांक

उपचार

8 SEP 2021

- Known case of cervical spondylitis
- Acute pain in cervical area.
- Occasionally vertigo.
- Ref to Neurologist for further management

Kapoor
08/9/2021

1. कोरोना वायरस से बचे-स्वस्थ एवं सुरक्षित रहें।
2. संयम से रहें, एहसास से बचें।
3. गर्ब में लड़का-लड़की का पता करना गैर कानूनी है।

पुस्तक : वागडार ऑफसेट प्रेस, सोन। 254896

★ खुले में शौच ना करें,
परमेशा शौचालय का प्रयोग करें,
"स्वच्छता अपनाये - बीमारी भगाये"

17784 \ 2001270007

Patient ID:

TRAUMA CARE & ARTHROSCOPY CENTRE

5A, Shivpuri, Railway Road
BULANDSHAHR-203001
(U.P.) INDIA
Ph. : 05732-234040
Mob. : 9193602000
Hosp. Reg. No. : RME1902066

DR. ANIL SINGHAL
M.S. (Ortho), D.N.B. (R.M.R.)
Consultant Orthopaedic Surgeon
Fellow Indo German Arthroscopy Foundation
Regd. No. - 30280

Judge Sh.
ADIF

Date : 27-01-20

Patient: Palvi Agarwal Age / Sex 40 \ F OPD No M \ 7 \ II
C/O: ^{R/O Bsr} Swing OA knee & MB Cpts (R) knee

Diagnosis :

O/E :

Pulse :	
PCZ :	
BP :	
G.C. :	

7 lines of
E elevation of
E payoko @

Investigation :

✓ AVOCD
Prolog study
walkup

✓ Report T @ (10)
PIODs after lecture

Radiology:

✓ Quadriceps drill

Quadriceps - EXC

Past History

RA factors
stitch 36

VOLITRAADS

Next Appointment :

Dr. Dewpal
14/02/20

Earlier if Required

ट्रॉमा केयर एवं आर्थ्रोस्कोपी सेन्टर, शिवपुरी, डी० ए० वी० कॉलेज के सामने, बुलन्दशहर

● Facility for all Orthopaedic Operations under C. A. II IV System.

● प्रातः 10.30 बजे से 2 बजे तक ● सायं 6.00 बजे से 7.00 बजे तक ● रविवार पूर्ण अवकाश

384800483

Mob. 7579341281

गैलेक्सी हॉस्पिटल

नटराज होटल के सामने, काला आम, बुलन्दशहर (उ०प्र०)

परामर्श समय :

प्रातः 11.30 बजे से दोपहर 3 बजे तक

डा. मुकेश अग्रवाल

एम.बी.बी.एस., एम.डी. मेडिसिन (लखनऊ)

परामर्श चिकित्सक

रजि० नं० : यू.पी.एम.सी. 71470

● हृदय ● छाती ● गुर्दा ● पेट ● मानसिक एवं डायबिटीज रोग विशेषज्ञ

Date: 01/05/21

Sallavi Aggarwal
#Dij BSL

S102 99%

Ref - 10/2/21

पुत्र ~~Munish Aggarwal~~

Emilia Aggarwal

Sp Andromeda 4R

Sp Redeep 00-20-20

Conway

Mantani LC

Wahli Jandu

Mechrol Singh

सप्ताह में दूधरी बार निः शुल्क देजा जायेगा।

प्रतिदिन सायंकाल अवकाश रहेगा।

800483