



# SATYAMAX HOSPITAL

(Unit of Satyam Meditech Pvt. Ltd.)

D/2-3, Main Wazirabad Road, (Bhajanpura Chowk), Chaand Bagh  
North East Delhi, Delhi-110094  
M. : 9873216006, 9634901769

Patient Name..... Madhu ..... Age 45 Sex..... F.....

AVB(A)  
Adenomyosis

P/s ex healthy

P/v. Uterus AV Af Bulky tender  
firm to hard. (6 wks size)

Adv

1. Tab. ofloz 1-1 x 3d
2. Tab meftal spas 1-1-1 x 3d
3. Tab Nexprofast 40 OD x 3d

Sanjay

Not For Medico  
Legal Purpose

EMERGENCY SERVICES 24 HOURS

# ईशी क्लिनिक

537-बी, ममफोर्डगंज ( निगम चौराहे एवं दूरदर्शन चौराहे के बीच में ), प्रयागराज

## डॉ० विनीता मिश्रा ( स्त्री एवं प्रसूति रोग विशेषज्ञ )

एम.बी.बी.एस., डी.जी.ओ. ( मोती लाल नेहरू मेडिकल कालेज, प्रयागराज )

पूर्व रेजीडेंट ( कमला नेहरू मेमोरियल हॉस्पिटल, प्रयागराज )

मिलने का समय - दोपहर 12.00 से सायं 6.00 बजे तक (रविवार अवकाश)

Pt - Madhu Singh

दिनांक 25.9.23

Known case of Adenomyosis & C/O dysmenorrhea and menorrhagia - responded on Ocu.

C/O discharge per & itching

P2+1 (MA)

Advice -

Both FTND

CD - 14 yrs back

o - Tab Amloras-AT 100 x 1m 89m

LMA - 6.9.23

o - Tab Doxeg 100 x 2 days day-5 of menses

BP - 148/90 mmHg

o - Tab Ezorb-Fem x 2 mths

PA - Salt

BP measurement before each medicine.

AS

P/V

(MA)

12 Jan 22.

In- CBC, LFT, UFT, RBS, TSH

• 3VC for vaginal itch & discharge

o Cap Rovidex-LB 1B x 2 days

o Tab metrogyl 400 (B) x 5 days

o Cap Atrogen 100 mg (B) x 2 days

• Cardid cream for local relief

o Tab Arimas-P 1B x 5 days

o Cap chex-D 1B x 1m

o Cap Conbitan 1B x 2 mths

CBC to be done

for 509





# ईशी क्लिनिक

537-बी, ममफोर्डगंज (निगम चौराहे एवं दूरदर्शन चौराहे के बीच में), प्रयागराज

## डॉ० विनीता मिश्रा (स्त्री एवं प्रसूति रोग विशेषज्ञ)

एम.बी.बी.एस., डी.जी.ओ. (मोती लाल नेहरू मेडिकल कालेज, प्रयागराज)

पूर्व रेजीडेंट (कमला नेहरू मेमोरियल हॉस्पिटल, प्रयागराज)

मिलने का समय - दोपहर 12.00 से सायं 6.00 बजे तक (रविवार अवकाश)

PJ- Madhy Singh

दिनांक ...2.6.22

known case of Adenomyosis having symptoms of dysmenorrhoea and menorrhagia

Partial response on OCS

P2+1 (MA)

Advice -

Both (MA)

4) - 14 yrs back

o- Tab Aten 50 10d

LMP - 22.5.23

✓ Tab Ezorb Fem 10d

before that on

5.5.23

o- Tab Tolurich 10d

Bleeding etc.

BP - 144/86 mm

✓ o- Tab Ficedase 10d & 21d  
day-2 of menses

wt - 65 kg

o- Tab Citra - 14CR-15 10d & 15d

HA - safe

for dr. hant cyon

P/S

P/V

MAID

✓



# जिला संयुक्त चिकित्सालय, महाराजगंज

नाम मधु सिंह पता बहरावाण उम्र M.T.F.



**15 दिनों के लिए**  
रोगी पंजीयन शुल्क 1 रूपया

*S*  
*18/2*



रजिस्ट्रेशन नं०

36788

दिनांक 18/02/2020

हम दो हमारे दो

P.R.  
B.P.  
Pallor  
R/s  
CVS  
P/A  
Adv

Rx  
MS  
USG with abd  
MS

Excessive Bleeding Pr

आयुष्मान लाभार्थी है हाँ/नहीं

OH-12

2 FND < 14  
11/2

ff on t/t

पंजीयन वीजे

LMP - 5-6 excess  
MH 28 flm

CBC, Bloodgroup  
Dr. Nisha Gupta  
18/2/2020

Tab Iron OD x 30day  
Tab Calcit OD x 30day

LMP - 14/2/20

T. Tranexamic MF BD x 3day

(मासिक में ज्यादा Bleeding के लिए)

USG 18/2  
left Small Renal  
Bulky uterine enlargement  
myometrium? Adenomyosis

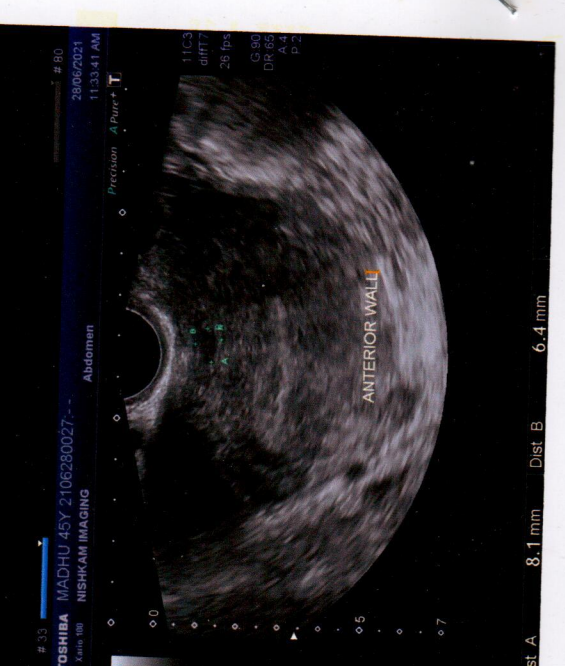
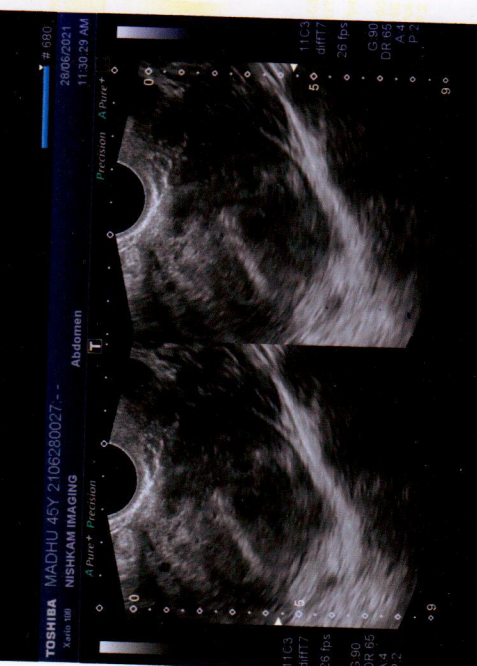
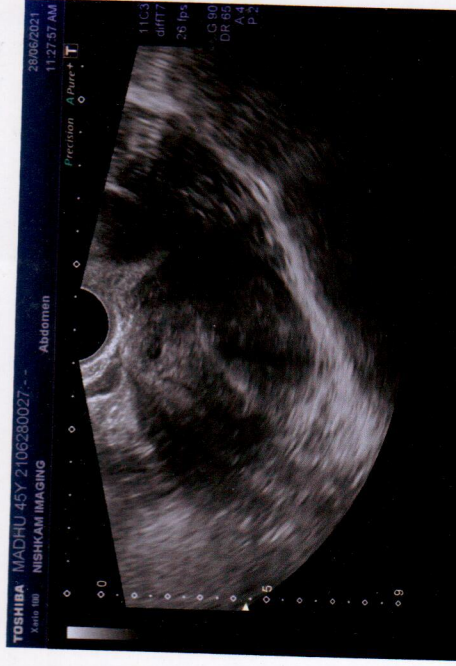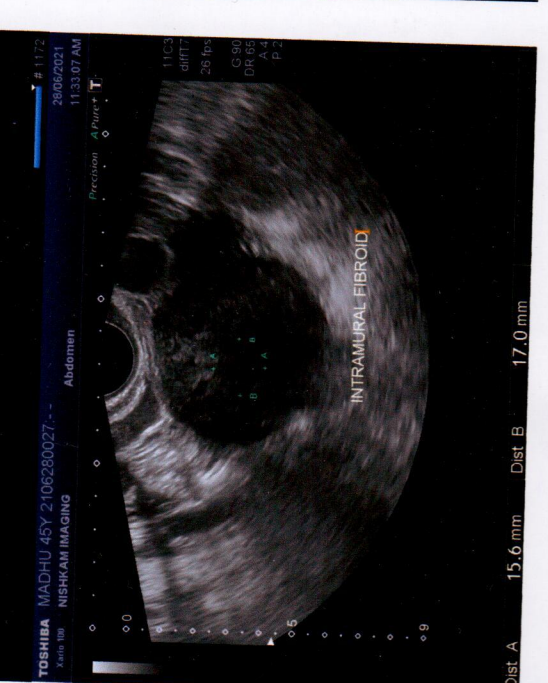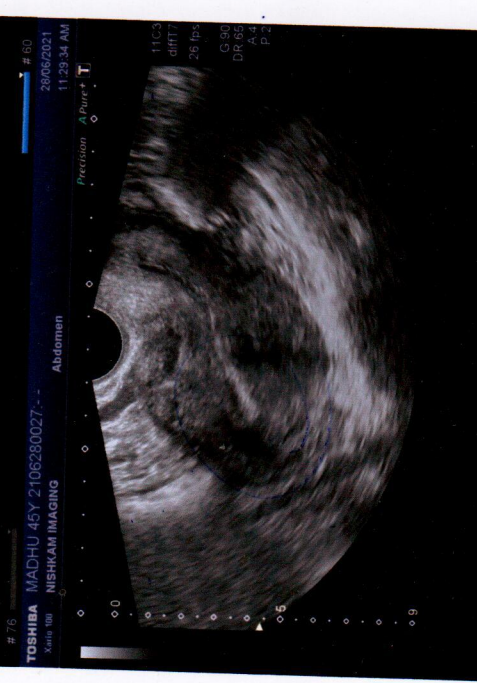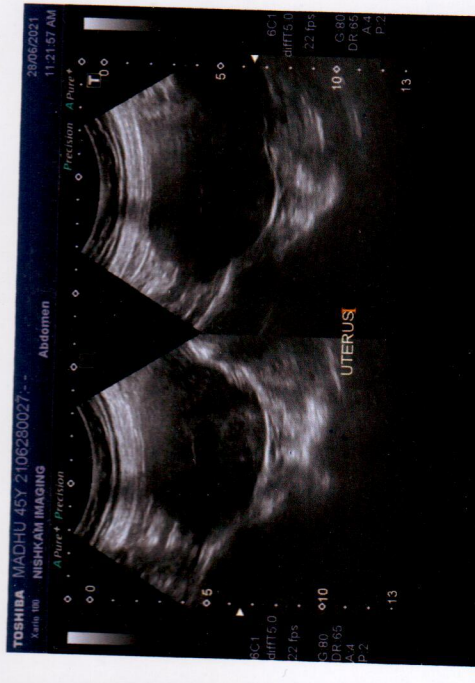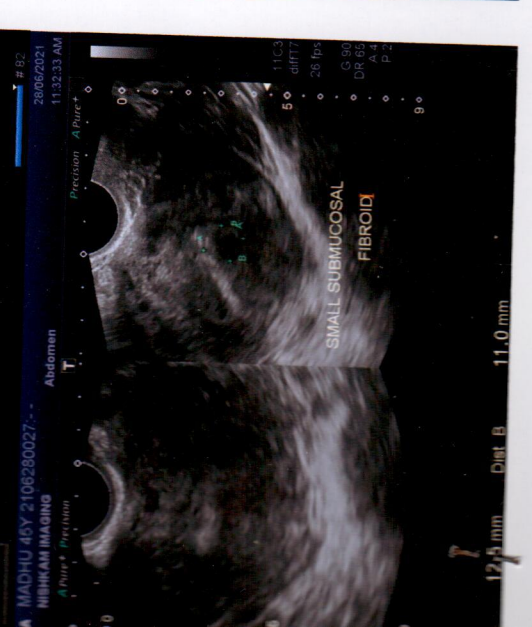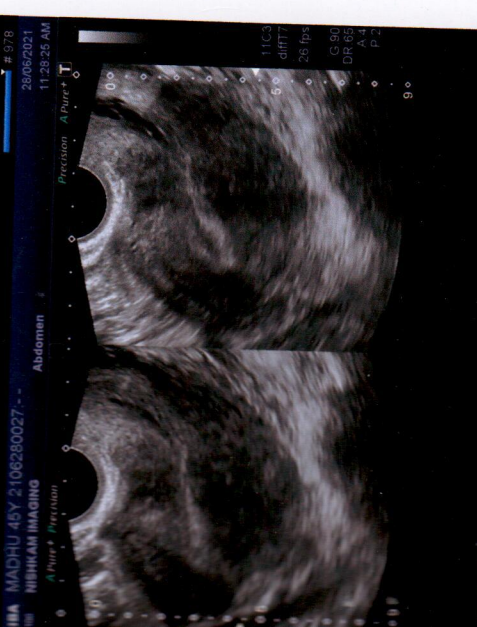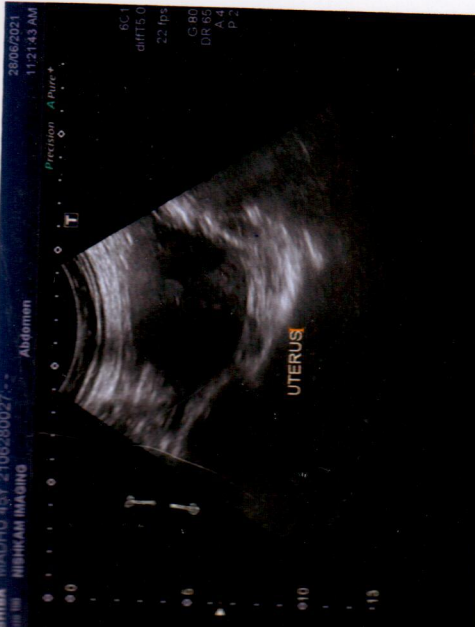घर या आस-पास पासेन टिकने दें। घर या आस-पास सफाई रखें। निले या नमी स्थान को पोंछ दें। पूरे बाह में कपड़ा पहने ताकि शरीर ठंढी रहे।  
मच्छर दानी लगाये। मच्छर भगाने वाले अगरवती आदि का प्रयोग करें। बुखार होने पर सरकारी चिकित्सालय में ही जाये। झोला छाप डाक्टरों के पास न भटकें।

जनहित  
मुख्य चिकित्सा अ  
जिला संयुक्त चिकि

### निःशुल्क सेवाएँ:

एक्स-रे, अल्ट्रासाउण्ड, खून एवं पेशाब की जाँच। एच.आई.वी. की जाँच व दवाईया। जननी सुरक्षा योजना कार्यक्रम सम्बन्धी सभी सेवायें।  
1. गम्भीर नवजात शिशु देखभाल सम्बन्धी सेवायें। अति कुपोषित बच्चों की भर्ती कर इलाज व भोजन की सुविधायें। जे.ई./ए.ई.एस. वाले मरीजों की निःशुल्क जाँच एवं इलाज। बिना चीर-फाड़ पुरुष नसबन्दी की सुविधायें। महिला नसबन्दी एवं परिवार कल्याण सम्बन्धी सभी सुविधायें।  
प्रत्येक माह की 9 तारीख को गम्भीर रोग वाली गर्भवती महिलाओं की विशेष जाँच व सलाह। निःशुल्क मोतियाबिन्द का आपरेशन व लेंस प्रत्यारोपण।









# Nishkam Imaging Solutions Pvt. Ltd.

(CENTRE FOR COMPLETE SOLUTIONS TO ALL DIAGNOSTIC NEEDS.)

B-1/24, Yamuna Vihar Delhi-110053  
Phone : 22919742, 08800306799, 8750341345

Date 28/06/2021 Srl No. 27  
Name MRS. MADHU Age 45 Yrs. Sex F  
Ref. By Dr. RENU SINGH

## USG TRANSVAGINAL (TVS)

### UTERUS:

Uterus is anteverted and appears mildly bulky normal in shape and echotexture. Endometrial echo is seen in midline and measures ~8mm in thickness. A small submucosal fibroid measuring approximately 12mm x 11mm noted in posterior wall indenting the endometrial cavity. Another small intramural fibroid measuring approximately 17mm x 15mm noted in fundal region. Another small intramural fibroid measuring approximately 08mm x 6.5mm noted in anterior wall.

### CERVIX:

Cervix appears normal in size, shape and echotexture. No Nabothian cyst is seen.

### OVARIES :

Both ovaries are not visualized ?Due to age related Atrophic

### ADNEXAE:

No adnexal pathology is seen. No parametrial mass lesion is seen.

No abdominal lymphadenopathy is seen. No free fluid is seen in pelvis.

Clinical & lab correlation is recommended for further evaluation.

Dr. YOGESH KR. KAUSHIK  
DMRD (DNB-I RADIODIAG.) LL.B  
CONSULTANT RADIOLOGIST

Dr. SHASHANK JAIN/DR. S. AGRAWAL  
MD [Radiodiagnosis]  
Consultant Radiologist

Dr. YASH SHARMA  
MD [Radiodiagnosis]  
Consultant Radiologist

P/S. ex. healthy

P/V uterus AV Af (L) Bulky Tender

firm to haved.

Adenomyosis